

Letter to Editor

早期認知症段階にみられる特記すべき新しい症状について

拝 啓

認知症は進行性の病変であり、これを早い段階に見つけ、早く専門医にかかり適切な治療を受けることが、どれだけ患者・家族に福音になるかと私共は常々考えておりました。

この早期.....を測定するべく、私共は当院に通院中の軽度認知症の患者33人（MMSE = 21 ~ 23/30）に対して、.....検査を行いました。データは統計学的に処理（Wilcoxon 符号付順位和検定）をしました。.....検査には、〇〇会社製の.....を用いました。試薬には.....社製の.....を、〇〇ml 使用しました。今回の試験に参加していただきました患者様・ご家族様には、この検査の目的を十分に説明し、書面による同意を得ております。

結果ですが、驚くべきことに早期認知症の60%に.....症状がみられました。

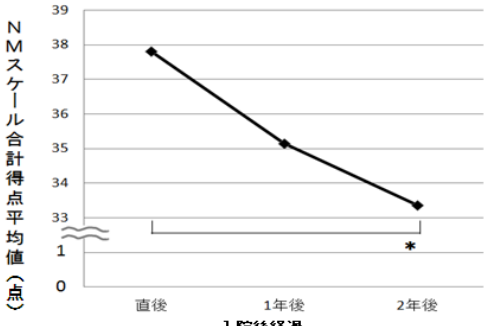


図1 NMスケール合計得点の変化

N=33, \* Wilcoxonの符号付き順位和検定 p<.017 (Bonferroniの補正)

また、.....と.....の群間には、有意な差をもって.....が認められました(図1)。

現在まで、早期認知症の診断のためには、.....が重要であるとのことが定説でした<sup>1,2</sup>。しかし、この度の我々の所見は、.....との点で、この定説をさらに一歩進めるものと考えます。今後もより多くの症例に対して追試を行い、論文投稿をしたいと存じます。日本早期認知症学会会員の皆様にとって、この結果が臨床の現場での小さな福音となればと思い編集委員長へ letter を書かせていただきました。

1. Geller AA, Venna B, Prout CC, et al. Should the skin cancer examination be taught in medical school. *Arch Dermatol.* 2122;178 (9):1234-56.
2. 独立行政法人福祉医療機構. 介護事業者情報. <http://www.wam.go.jp/kaigo/>. 10月35日, 2111

敬 具

東京一郎<sup>1)</sup> 日本花子<sup>2)</sup>

- 1) 日本東西クリニック 老年科
- 2) 同 ケアマネージャー

